



## A Rare Cause of Lung Emphysema: Neurofibromatosis

### Akciğer Amfizeminin Nadir Bir Sebebi: Nörofibromatozis

Akciğer Amfizemi ve Nörofibromatozis / Lung Emphysema and Neurofibromatosis

Rasih Yazkan, Sedat Güneş  
Göğüs Cerrahisi Anabilim Dalı, Süleyman Demirel Üniversitesi Tıp Fakültesi, Isparta, Türkiye

#### Özet

Nörofibromatozis (NF), otozomal dominant geçiş gösteren veya spontan mutasyon sonucunda gelişen bir hastalıktır. Deri, göz, santral ve periferik sinir sisteminde karakteristik lezyonlar oluşturmaktadır. NF tip 1 ve NF tip 2 olmak üzere iki grup şeklinde değerlendirilir. Hastalığın en sık görülen, klasik veya periferik formu olan NF-1, 1882 yılında von Recklinghausen tarafından tanımlanmıştır. Göğüs duvarında kutanöz ve subkutanöz nörofibromlar, kifoskolyoz, kosta deformiteleri, torasik neoplazmalar, akciğer parankiminde büllöz, amfizematöz ve fibrotik değişiklikler şeklinde patolojiler görülebilir. Biz bu olgu sunumu ile akciğer amfizeminin nadir bir sebebi olan NF-1'in akciğer parankimi tutulumunu ve etkilerini sunmayı amaçladık.

#### Anahtar Kelimeler

Nörofibromatozis; Amfizem; Akciğer

#### Abstract

Neurofibromatosis (NF) is an autosomal dominant inheritance or spontaneous mutation disease. Skin, eyes, central and peripheral nervous system lesions are characteristic. It is evaluated NF type 1 and NF type 2. NF-1 is the most common type of the disease, and described by von Recklinghausen in 1882. Cutaneous and subcutaneous neurofibromas, kyphoscoliosis, rib deformities, thoracic neoplasms, bullous, emphysematous and fibrotic changes could be seen on chest wall and lung parenchyma. We aimed to report this case with a rare cause of lung emphysema and the effects of the involvement of the NF-1 to the lung parenchyma.

#### Keywords

Neurofibromatosis; Emphysema; Lung

DOI: 10.4328/JCAM.616

Received: 14.02.2011

Accepted: 05.03.2011

Printed: 01.10.2012

J Clin Anal Med 2012;3(4): 474-6

Corresponding Author: Rasih Yazkan, Süleyman Demirel Üniversitesi Tıp Fakültesi, Göğüs Cerrahisi Anabilim Dalı, Isparta, Türkiye.

GSM: +90 5054835961 E-Mail: drrasihyazkan@yahoo.com

## Giriş

Nörofibromatozis (NF), otozomal dominant geçiş gösteren veya spontan mutasyon sonucunda gelişen bir hastalıktır. Deri, göz, santral ve periferik sinir sisteminde karakteristik lezyonlar oluşturmaktadır. NF tip 1 (NF-1) ve NF tip 2 (NF-2) olmak üzere iki grup şeklinde değerlendirilir. NF-1, 17. kromozomda NF-1 geninde; NF-2, 22. kromozomun NF-2 geninde oluşan bir defekt sonucunda gelişir. NF-1'in 1/3000, NF-2'nin ise 1/50000 sıklıkta görüldüğü tahmin edilmektedir [1, 2]. Hastalığın %85 en sık görülen, klasik veya periferik formu olan NF-1, 1882 yılında von Recklinghausen tarafından tanımlanmıştır [3].

NF-1 otozomal dominant geçişli, klinik bulguları çocukluk çağına ortaya çıkmaya başlayan, ilerleyici seyir gösteren ve pek çok organ sistemini etkileyen bir nörokutanöz sendromdur [4]. NF-1'de toraks ve akciğerler çeşitli şekillerde etkilenmektedir [5], interstisyel akciğer fibrozisi, %10-20 oranında bildirilmiştir [5, 6]. NF-1 tanısı Amerika Birleşik Devletleri Ulusal Sağlık Enstitüsü "The National Institutes of Health (NIH)" tarafından geliştirilen ve 1997'de tekrar gözden geçirilerek düzenlenen tanı kriterlerine dayanılarak, klinik bulgularla konmaktadır [4].

Biz bu olgu sunumu ile solunum sıkıntısı şikayetiyle başvuran akciğer parankiminde amfizematöz değişiklikler saptadığımız NF-1 tanılı olguyu sunarak, NF'nin akciğer parankimi tutulumunu ve etkilerini sunmayı amaçladık.

## Olgu Sunumu

Kırkiki yaşında erkek hasta 6 yıldır olan ancak giderek artış gösteren solunum sıkıntısı şikayetiyle polikliniğimize başvurdu, fizik muayenesinde her iki hemitoraksta yaygın raller ve vücudunun tamamında ekstremitelerde daha az olmak üzere yaygın nörofibrom'a ait görünüm ve sağ omuz bölgesinde cafe-au-lait lekesi mevcuttu (Resim 1a ve 1b), mevcut nörofibromlardan yapılan patolojik inceleme sonrası yaklaşık 9 yıl önce NF-1 tanısı konulmuş. Hastanın sigara kullanımı, tozlu ortamda çalışma ve bilinen başka solunum sistemi patolojisi mevcut değildi. Olgunun solunum fonksiyon testinde FVC: 3.68 (%79), FEV1: 2.34 (%61), FEV1/FVC: %63.5 olarak rapor edildi, çekilen posteroanterior akciğer grafisinde yaygın retikülodüler görünüm izlenmekte (Resim 2), bilgisayarlı toraks tomografisinde ise her iki akciğerde yaygın büllöz ve amfizematöz değişiklikler izlenmekte idi (Resim 3a ve 3b).

### Tablo 1. Amerikan Ulusal Sağlık Enstitüsünün NF-1 Tanı Kriterleri [5].

Ciltte altı veya daha fazla café au lait lekesi (çapları puberte öncesi 0.5 cm'den büyük, puberte sonrası 1.5 cm'den büyük olması gereken)  
İki veya daha fazla herhangi bir nörofibrom veya bir pleksiform nörofibrom  
Aksiller veya inguinal bölgelerde çillenme  
Optik glioma  
İki veya daha fazla Lisch nodülü  
Sfenoid kemik displazisi, uzun kemik kortekslerinde inceleme veya displazi gibi kemik lezyonları  
Birinci derecede yakın akrabalarda NF-1 tanısı olması

### Tablo 2. NF-1'de torasik belirtiler [5].

Mediastene ait: Nörofibromlar, meningosel  
Akciğer parankimine ait: İnterstisyel akciğer hastalığı, metastatik nöral tümörler  
Göğüs duvarına ait: Subkütan nörofibromlar, kostal deformasyonlar, kifoskolyoz ve apikal nörofibromlar olarak sıralanabilir

Hastaya mevcut bulgularla başka herhangi bir risk faktörü içermemesi nedeniyle NF-1'e bağlı büllöz ve amfizematöz akciğer parankim hastalığı düşünülerek bronkodilatatör tedavi ve takip önerildi.

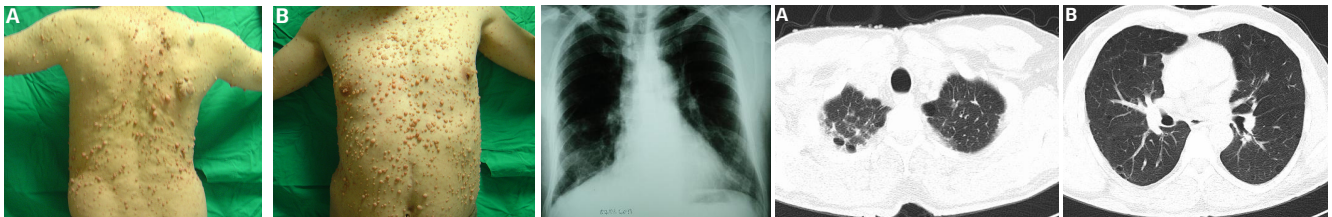
## Tartışma

NF-1 otozomal dominant bir hastalık olmakla birlikte, %30-50 olguda sporadik olarak ortaya çıktığı bildirilmektedir [5]. Kanada, Fransa, İtalya ve İspanya'da yapılan çok merkezli bir çalışmada mutasyonların daha çok bayanlarda geliştiği belirlenmiştir [1]. Olguların %71.2' sinde aile hikayesi vardır [1], NF-1 geninin kromozom 17q 11.2 kromozomu üzerinde olduğu gösterilmiştir. NF-1 genindeki mutasyonların, nörofibromin düzeylerini düşürerek, yaygın tümör gelişmesine neden olduğu düşünülmektedir [5]. Nörofibromin tümör süpresörü olarak görev görür ve keratinosit ve melanosit hücrelerinde bulunur [1, 2].

NF-1 toplumda sık karşılaşılmaması, klinik bulgularının çocukluk çağına ortaya çıkması, ilerleyici seyir göstermesi, pek çok organ sistemini etkilemesi ve kanser yatkınlığı yaratması nedenleriyle çocukluk çağı için önemli bir nörokutanöz sendromdur [4]. NF-1'de tanı, moleküler genetikteki büyük ilerlemelere rağmen klinik kriterler temeline dayanmaktadır. Tanı kriterleri Amerikan Ulusal Sağlık Enstitüsü konsensus geliştirme konferansında belirlenmiştir [5]. İki kriter varlığıyla tanı alan hastaların %50'sinin beş yaşından küçük olması ve 4 kriter varlığıyla tanı alan hastaların %75'nin 10 yaşından büyük olması hastalığın ilerleyici seyri, yaş ile yeni klinik bulguların eklenmesiyle uyumlu bulunmuştur [4].

Amerikan Ulusal Sağlık Enstitüsünün NF-1 tanısı için belirlemiş olduğu yedi kriteri mevcuttur ve bu kriterlerden ikisinin mevcudiyeti NF-1 tanısı koydurmaktadır. Bu kriterler tablo 1'de belirtilmiştir. NF-1'de café au lait lekeleri olguların %95'inde gözlenir. Nörofibromlar da hastalığın majör özelliklerinden biri olup, herhangi bir periferik sinirin Schwann hücreleri veya fibroblastlarından gelişir [5]. Periferik sinirlerin toraksta yaygın olması nedeniyle NF-1'de göğüs duvarı, akciğerler ve mediasten etkilenmektedir [5]. Torasik ve akciğer patolojileri; göğüs duvarında kutanöz ve subkutanöz nörofibromlar, kifoskolyoz, kostal deformiteleri, torasik neoplazmalar ve interstisyel akciğer hastalıkları şeklinde görülmektedir. NF-1'de torasik belirtiler tablo 2'de belirtilmiştir [5]. Nörofibromlar yumuşak, mor-pembe renkli, kubbe şeklinde veya saplı olabilen lezyonlardır. Bazen subkütan dokuya yerleşirler ve kitle imajı oluştururlar. Sayıları bir tane olabileceği gibi sayılamayacak kadar çok irili ufaklı çeşitli formlarda görülebilir [1].

NF ile diffüz akciğer hastalığı arasında sporadik olarak olgu sunumları bildirilmiştir [6]. Ancak genel yaygınlık ve klinik özellikler hala belirsizliğini korumaktadır [7]. İnterstisyel akciğer fibrozisi, NF-1'de %10-20 gibi oranlarda bildirilmiştir [5, 6]. Bu hastalıkta akciğer fibrozisi, kendine özgü patoloji göstermeyen, bilateral bazal ve subplevral alanları tutan, idiyopatik pulmoner fibrozise benzer özelliktedir. İnterstisyel değişikliklere amfizem ve büller de eşlik edebilir, nadir olmakla birlikte pnömotoraks



Resim 1. Sağ omuzda cafe-au-lait lekesi ve vücudunda yaygın nörofibromlar izlenmekte (A, B).

Resim 2. Posteroanterior akciğer grafisinde üst loblarda havalanma artışı ve alt loblarda retikülodüler görünüm izlenmekte.

Resim 3. Bilgisayarlı toraks tomografisinde bilateral, yaygın, büllöz ve amfizematöz değişiklikler izlenmekte (A, B).

da bildirilmiştir [5, 8]. Nörofibromların içerdiği çok sayıda mast hücrelerinden salınan histamin ve heparin gibi maddelerin fibrozis oluşumunda rolü olduğu düşünülmektedir. Bu hastaların bronkoalveoler lavajlarında mast hücresi oranında belirgin artış saptanmıştır [5]. NF ilişkili interstisyel akciğer hastalığı ilk kez 1963 yılında Davies tarafından rapor edilmiştir [7, 9] ve bunu takip eden yıllarda literatüre NF ilişkili parankimal akciğer hastalığı ile ilgili bir çok sunum eklenmiştir [7]. Bazı hastalarda akciğer patolojisi tesadüfi olarak ortaya çıkarken, en sık bulgu efor dispnesi şeklindedir [7]. Nörofibromlar mediastende veya göğüs duvarında gelişip büyük çaplara ulaşabilir. Paravertebral bölgelerde veya vagus, frenik sinir, rekürren larengeal sinir veya interkostal sinirlerden gelişen kitleler oluşturur [5]. Göğüs duvarında gelişen nörofibromlar, toraks deformitelerine yol açabilir. Frenik sinir köklerinin tutulumu nedeniyle bilateral diyafragmatik paralizi gelişimi bildirilmiştir [5]. NF 'de akciğer maligniteleri nadirdir (% 2-5) [8], ancak NF ile akciğer kanseri birlikteliği olabileceği ve NF'e ait benign nörofibromların akciğer kanseri evrelemesinde göz önünde bulundurulması gerektiği belirtilmiştir [8].

NF olgularının konvansiyonel göğüs radyogramında sıklıkla büyük, apikal, asimmetrik, ince duvarlı büllöz lezyonlar (%73) rapor edilmiştir, bal peteği görünümünde idiyomatik pulmoner fibrozis görünümü nadir olarak rapor edilmiştir [7]. Ryu ve arkadaşlarının çalışmalarında, olguların yalnızca 3 (%1.9)'ünde interstisyel akciğer hastalığı saptanmış ve bu hastalardaki interstisyel tutulumun, romatoid artrit, tekrarlayan pnömoni, akut solunum sıkıntısı sendromu ve sigaraya bağlı gibi farklı nedenlerden kaynaklanabileceği, nörofibromatozisle interstisyel tutulum arasında bir ilişki olmadığı ileri sürülmüştür [5, 7]. Ancak Çamsarı ve ark. interstisyel akciğer hastalığı saptadığı olguda ise sigara kullanımı, çevresel ve mesleki etkenler, ilaç kullanımı ve sistemik bir hastalık gibi risk faktörlerinin olmadığı, bu nedenle bu olguda interstisyel hastalığın, nörofibromatozise sekonder geliştiği düşünülmüştür [5]. Bizim olgumuzda da sigara kullanmaması, NF-1 dışında herhangi bir hastalığın ve risk faktörünün olmaması, ancak bilgisayarlı toraks tomografisinde bilateral yaygın büllöz, amfizematöz değişiklikler içermesi nedeniyle, NF-1'e sekonder gelişen parankimal akciğer hastalığı düşünülmüştür.

Sonuç olarak NF-1, klinik bulguları çocukluk çağında ortaya çıkmaya başlayan ve klinik kriterlerle tanı konabilen nörokutan bir hastalıktır. NF-1'de göğüs duvarı, akciğerler ve mediasten etkilenmektedir. Diffüz interstisyel akciğer hastalığından, fibroze, amfizemden, büllöz değişikliklere ve akciğer kanserine kadar farklı patolojiler görülebilir. Bu nedenle NF-1 tanısı olan hastalarda respiratuar sistemin ayrıntılı değerlendirilmesi ve gerekirse ileri tanısal görüntüleme yöntemlerinin kullanılması zorunludur.

#### Kaynaklar

1. Özcan H, Kandı B, Doğan G, Hazneci E. Nörofibromatozis. İnönü Üniversitesi Tıp Fakültesi Dergisi 2002;9: 273-6
2. Harper JL. Familial multiple tumour syndrome. In: Champion RH, Burton JL, Burns DA, Breathnach SM eds. Textbook of Dermatology. 6th ed. Oxford: Blackwell Science Ltd 1998; 378-84.
3. Dikensoy Ö, Tunçözgür B, Erbağcı Z, Filiz A. Primary adenocarcinoma of the lung in a case of von Recklinghausen neurofibromatosis. Turkish Journal of Cancer 2002;32: 32-6.
4. Günes D, Çeçen E, Özgüven AA, Gümüş I, Toka A, Eroglu ME, ve ark. Nörofibromatozis Tıp 1 Tanılı Çocukların Klinik Karakteristik Özellikleri. ADÜ Tıp Fakültesi Dergisi 2008; 9: 27 - 32
5. Çamsarı G, Gür A, Özkan G, Bakan ND, Zengin F, Külcü A. Nörofibromatoziste torasik bulgular. Tüberküloz ve Toraks Dergisi 2006; 54: 267-72.
6. Sagel SS, Forrest JV, Aksin FB. Interstitial lung disease in neurofibromatosis. South Med J 1975; 68: 647-9.
7. Zamora A.C, Collard H.R, Wolters PJ, Webb W.R, King T.E. Neurofibromatosis-

associated lung disease: a case series and literature review. Eur Respir J 2007; 29: 210-4

8. Gök M, Börüban C, Toy H, Kanat F, Kurt E, Uzun K. Akciğer kanseri ile nörofibromatozis birlikteliği. Tıp Araştırmaları Dergisi 2006; 4: 48-51

9. Davies PBD. Diffuse pulmonary involvement in von Recklinghausen's disease: a new syndrome. Thorax 1963; 18: 198.